

Folia Pharmacotherapeutica september 2022

Oculaire ongewenste effecten van perorale medicatie – Deel 3: retina en nervus opticus

Abstract

Talrijke veelgebruikte systemische geneesmiddelen kunnen de structuren van het oog en de visuele functie in wisselende graad aantasten. Wanneer een systemisch geneesmiddel aan de basis ligt van problemen van de retina (of macula) of de nervus opticus, worden beide ogen vaak tegelijkertijd aangetast. Een evaluatie en bevraging van de medicatielijst is dan nodig. Geregelde monitoring of onmiddellijke beëindiging van de oorzakelijke behandeling kan een vereiste zijn. In enkele gevallen kan het negatief effect op het oog echter definitief zijn.

Dit artikel bespreekt een selectie van systemische medicatie die schade aan de retina of de nervus opticus kunnen veroorzaken.

De medicatie zal besproken worden volgens de volgorde van de hoofdstukken in het repertorium.

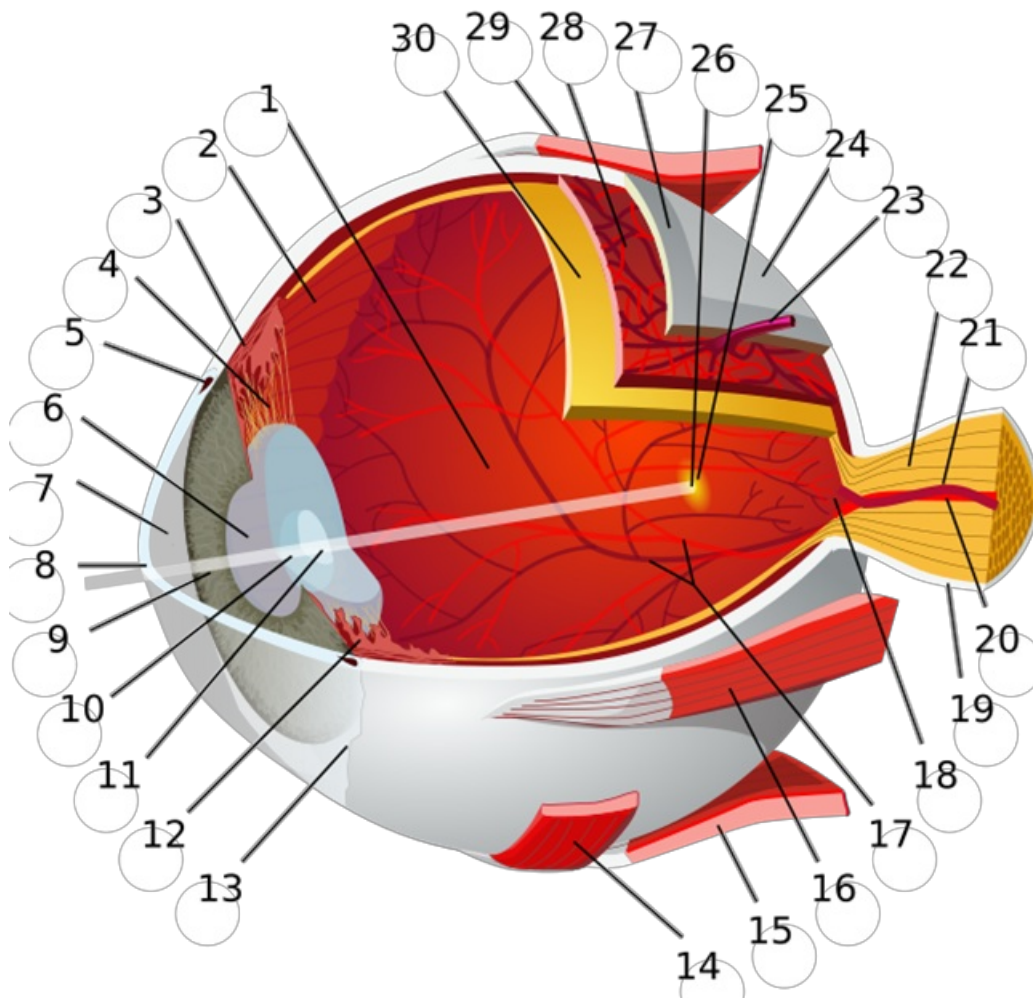
Geneesmiddelen met ongewenste effecten op de retina (en macula) en nervus opticus:

Digoxine
Amiodaron
Glitazones
Semaglutide
Fosfodiësterase type-5 inhibitoren
Hydroxychloroquine
Gabapentine
Vigabatrine
Tetracyclines
Ethambutol
Sfingosine-1-fosfaat (S1P) receptor modulatoren
Proteïnekinase-inhibitoren (MEK-inhibitoren)
Tamoxifen
Vitamine A en isotretinoïne

Dit artikel is het derde en laatste in de reeks “ongewenste oculaire effecten van systemische medicatie”(deel 1 en deel 2). Vooral gebaseerd op een publicatie van ons zusterblad Australian Prescriber.

Op het einde van dit artikel vindt u een overzichtstabel met de verschillende ziektebeelden die geassocieerd zijn met de systemisch inname van medicatie, en het daarbij te volgen beleid.

□□



© “Eye-diagram no circles border” Chabacan¹

1: achterste oogkamer (bevat het glasachtig lichaam) 2: ora serrata 3: musculus ciliaris 4: zonula ciliaris 5: kanaal van Schlemm 6: pupil 7: voorste oogkamer (gevuld met glasvocht)
 8: hoornvlies/cornea 9: iris 10: lenskapsel 11: lenskern 12: corpus ciliares 13: conjunctiva
 14: m. obliquus inferior 15: musculus rectus inferior 16: musculus rectus medialis 17: retinale arteriën en venen 18: blinde vlek 19: dura mater 20: arteria centralis retinae 21: vena centralis retinae
22: nervus opticus 23: venae vorticosae 24: harde oogrok **25: gele vlek** 26: fovea centralis 27: sclera 28: chorioides 29: m. obliquus superior **30: retina**

Digoxine

Ongewenste effecten

Digoxine kan, vooral bij suprathérapeutische dosissen, maar ook bij therapeutische dosissen², oculaire symptomen veroorzaken, waaronder een gele verkleuring van het zicht, flikkerende scotomen (zie meer info) en een wazig zicht. Deze veranderingen zijn waarschijnlijk te wijten aan directe fotoreceptor-toxiciteit (retinale toxiciteit)^{2,3}

Voorbeschikkende factoren en contra-indicaties

Digoxine is een geneesmiddel met een nauwe therapeutisch-toxische marge. Aangezien volgens verschillende case reports oculaire symptomen vooral optraden bij digoxine intoxicatie, is het aangewezen om de plasmaconcentraties (huidige adviezen: bij voorkeur tussen 0,5 en 0,9 ng/ml, niet boven 1,2 ng/ml) te meten, zeker bij patiënten met nierinsufficiëntie². Bijkomend dient er ook rekening

gehouden te worden met belangrijke interacties die de kans op toxiciteit kunnen verhogen. Digoxine is een substraat van P-gp (Zie Tabel Id. in InL.6.3.), met o.a. stijging van de plasmaconcentraties van digoxine door amiodaron, ciclosporine, clarithromycine, itraconazol en verapamil (Zie Repertorium 1.3.1).

Screening en behandeling

Systematische screening wordt niet aanbevolen. Oftalmologisch onderzoek wordt enkel aangeraden indien de patiënt symptomatisch is³.

Het geneesmiddel moet gestopt worden. De visuele symptomen verdwijnen wanneer digoxine wordt gestaakt³.

Amiodaron

Ongewenste effecten

Gebruik van amiodaron kan in zeldzame gevallen geassocieerd zijn met een optische neuropathie. Deze wordt gekenmerkt door papiloedeem en de symptomen van optische neuropathie (verminderd kleurenzicht, wazig zicht en gezichtsvelddefecten). Er is nog geen rechtlijnig verband aangetoond tussen de dosis en het ontstaan van een optische neuropathie.^{3,4}

Screening en behandeling

Het artikel van “The Australian prescriber” en “Farmacotherapeutisch kompas” geven als aanbeveling mee dat oftalmologische controle enkel is aangewezen bij ontstaan van klachten zoals verlies van het gezichtsvermogen. In de SKP wordt aangeraden om een regelmatige oftalmologische controle te organiseren, ongeacht aan-of afwezigheid van oculaire ongewenste effecten. Dit is eveneens ter opsporing van corneale afzettingen, die kunnen leiden tot keratopathie (Zie folia artikel oculaire ongewenste effecten deel 1).

Bij het optreden van verlies van gezichtsvermogen dient, in overleg met de cardioloog, de medicatie stopgezet te worden.

Glitazonen

Ongewenste effecten

Gebruik van glitazonen zou kunnen bijdragen tot de bevordering of de versnelde ontwikkeling van een maculair oedeem³. Het is nog onduidelijk of er een directe relatie bestaat tussen het gebruik van glitazonen en het ontstaan van maculair oedeem⁷.

Voorbeschikkende factoren en contra-indicaties

Pioglitazon heeft, mede door andere ongewenste effecten, slechts een beperkte plaats in de behandeling van diabetes. Australian Prescriber adviseert het zoeken naar een alternatief bij diabetici die gekend zijn met macula-oedeem.

Screening en behandeling

Er is geen nood aan systematische screening buiten de aanbevolen georganiseerde systematische screening voor macula-oedeem bij diabetes patiënten.

Semaglutide

Ongewenste effecten

Gebruik van semaglutide (maar niet de andere GLP-1 analogen) is mogelijk geassocieerd met een versnelde ontwikkeling van maculair oedeem en diabetische retinopathie⁸. Het is nog onduidelijk of er een oorzakelijk verband bestaat tussen het gebruik van semaglutide en het ontstaan van maculair oedeem en diabetische retinopathie⁹. Voor oraal semaglutide is een specifieke studie opgestart.

Voorbeschikkende factoren en contra-indicaties

Volgens de SKP is bij gebruik van semaglutide voorzichtigheid geboden bij patiënten met diabetische retinopathie die worden behandeld met insuline.

Screening en behandeling

Er is geen nood aan systematische screening buiten de aanbevolen georganiseerde systematische screening voor macula-oedeem en diabetische retinopathie bij diabetes patiënten.

Fosfodiësterase type-5 inhibitoren

Ongewenste effecten

Fosfodiësterase-5-inhibitoren worden gebruikt bij erectiestoornissen. Na inname van deze middelen, kan er na 1-2 uren een blauwe verkleuring optreden van het zicht bij 2-5% van de gebruikers. Deze verkleuring verdwijnt gewoonlijk 4-5 uren na inname. Dit symptoom is van voorbijgaande aard en volledig reversibel¹¹.

Er zijn verschillende gevallen gemeld van aanhoudend wazig zien en verlies van het gezichtsvermogen als gevolg van “Non-Arteritic Anterior Ischemic Optic Neuropathy” (NAION; vasculaire insufficiëntie en ischemie aan de kop van de oogzenuw) na sildenafilgebruik. De gezichtsstoornissen ontwikkelden zich meestal slechts in één oog binnen 24 uur na inname van sildenafil. Een klein aantal gevallen van NAION zijn ook gerapporteerd na gebruik van tadalafil en vardenafil. De causale relatie tussen het ontstaan van NAION en PDE-5 inhibitoren is controversieel¹¹.

Voorbeschikkende factoren en contra-indicaties

Er zijn enkele voorbeschikkende factoren voor het ontwikkelen van “Non-arteritic anterior ischemic optic neuropathy” (NAION; vasculaire insufficiëntie en ischemie aan de kop van de oogzenuw):

- Anatomische variatie van de oogzenuw¹¹.
- Aandoeningen die gepaard gaan met een verhoogd cardiovasculair risico zoals: diabetes, hypertensie, hypercholesterolemie, atherosclerose, ischemische hartaandoening, slaapapneu, nachtelijke hypertensie. Dit zijn cardiovasculaire risicofactoren die vaak ook aanwezig zijn bij patiënten met erectiele dysfunctie.¹¹

Screening en behandeling

Er is geen nood aan systematische screening ter opsporing van oculaire aandoeningen.

Bij symptomen van wazig zicht, dient er oftalmologisch onderzoek te gebeuren. De medicatie dient stopgezet te worden bij aanhoudend wazig zicht en verlies van het gezichtsvermogen.

Hydroxychloroquine

Ongewenste effecten

Langdurige inname van hydroxychloroquine kan leiden tot het ontstaan van retinopathie (en maculopathie). De symptomen die gepaard gaan met retinopathie zijn verminderd kleurenzicht, scotomen, lichtflitsen en moeilijkheden bij het lezen. Deze aandoeningen kunnen onbehandeld leiden tot permanent verlies van het gezichtsvermogen³.

Voorbeschikkende factoren en contra-indicaties

Een reeds bestaande retinopathie is een contra-indicatie voor het opstarten van een behandeling met hydroxychloroquine.

Bijkomende risicofactoren op retinopathie zijn¹²:

- Concomitant gebruik van tamoxifen.

- Gedaalde nierfunctie (<60 ml/min).
- Dagelijkse dosis > 5 mg per kg per dag¹². In de SKP: Een dagdosis die meer dan 6,5 mg/kg ideaal gewicht bedraagt.

Screening en behandeling

Het screeningschema wordt bepaald op het al dan niet aanwezig zijn van risicofactoren. Volgend screeningschema wordt na de basisscreening aanbevolen:

- Zonder risicofactoren: jaarlijkse screening na 5 jaar inname.
- Met risicofactoren: jaarlijkse screening na 1 jaar inname.

Indien retinopathie optreedt tijdens een behandeling met hydroxychloroquine, dient de behandeling onmiddellijk gestaakt te worden. De schade ten gevolge van retinopathie is niet reversibel. Ondanks staken van de behandeling, kunnen de letsels soms toch nog verder evolueren. Deze evolutie is afhankelijk van de ernst van de retinopathie op moment van detectie, waarbij mildere vormen minder progressie kennen. De retinopathie moet nadien verder opgevolgd worden om eventuele verergering van de aandoening op te sporen.¹³

Gabapentine

Ongewenste effecten

Gebruik van gabapentine zou kunnen leiden tot gezichtsvelddefecten (en nystagmus en diplopie). Een causale relatie tussen gebruik van gabapentine en het ontstaan van gezichtsvelddefecten is tot nu toe nog niet aangetoond³. De meeste gegevens komen uit studies bij epilepsie-patiënten.

Screening en behandeling

Routine oftalmologische screening wordt niet aanbevolen vanwege de zeer lage incidentie van gezichtsvelddefecten bij gebruik van gabapentine. Men dient enkel door te verwijzen bij symptomatische patiënten.

Bij het ontstaan van gezichtsvelddefecten, wordt de medicatie best stopgezet.

Vigabatrine

Ongewenste effecten

Patiënten kunnen een inkrimping van het visuele veld ervaren tijdens gebruik van het anti-epilepticum vigabatrine. Het betreft een zeer frequent ongewenst effect (>30%). De meeste patiënten zijn asymptomatisch omdat gezichtsveldverlies onopgemerkt blijft totdat ook de macula is aangetast³. De schade kan irreversibel zijn. Vigabatrine is een anti-epilepticum waarvan de plaats in de behandeling van epilepsie uiterst beperkt is (Zie Repertorium 10.7.3.5. Vigabatrine).

Voorbeschikkende factoren en contra-indicaties

Vigabatrine wordt best niet gestart bij patiënten die reeds gekend zijn met gezichtsvelddefecten.

Vigabatrine wordt best ook niet samen gebruikt met andere producten die toxisch kunnen zijn voor de retina, zoals bijvoorbeeld hydroxychloroquine (SKP).

Screening en behandeling

Er dient voor de start van de behandeling en nadien minstens jaarlijks oftalmologische controles te gebeuren waarbij systematisch onderzocht wordt op gezichtsvelddefecten en gezichtsscherpte.

Bij ontstaan van gezichtsvelddefecten, dient de medicatie stopgezet te worden.

Tetracyclines

Ongewenste effecten

Tetracyclines kunnen idiopathische intracranieële hypertensie veroorzaken die volgens sommige gevalstudies blijvend verlies van het gezichtsvermogen tot gevolg kan hebben. Misselijkheid, braken en ochtendhoofdpijn, evenals de symptomen van een opticus neuropathie (verstoorde kleurenzicht, wazig zicht, gezichtsvelddefecten), kunnen wijzen op idiopathische intracranieële hypertensie¹⁸.

Screening en behandeling

Er is geen noodzaak aan oftalmologisch onderzoek voor het starten van de behandeling. Dringende oftalmologische doorverwijzing is nodig bij symptomen die kunnen wijzen op intracranieële hypertensie. Deze symptomen verdwijnen meestal als het medicament wordt gestaakt, hoewel in sommige gevallen symptomatische behandeling met diuretica (waaronder acetazolamide), corticosteroiden en/of een lumbaalpunctie nodig kan zijn. Ondanks behandeling zijn toch nog permanent verminderde gezichtsscherpte en onomkeerbare gezichtsvelddefecten gemeld^{19,20}.

Ethambutol

Ongewenste effecten

Ethambutol is een tuberculostaticum dat gebruikt wordt bij de behandeling van actieve tuberculose.

Ethambutol kan retrobulbair neuritis veroorzaken waarbij de rood-groen perceptie uitvalt, de gezichtsscherpte vermindert, het gezichtsveld inkrimpt en centrale scotomen verschijnen.

Bijzondere voorzorgen

Ethambutol wordt best niet gegeven aan patiënten die reeds een daling van het gezichtsvermogen hebben of die visuele ongewenste effecten moeilijk kunnen evalueren en rapporteren. Een reeds bestaande optische neuritis vormt een contra-indicatie voor het starten van de behandeling (SKP).

Screening en behandeling

Er dient voor de start van de behandeling en op regelmatige basis een oogonderzoek te gebeuren. Bij het ontstaan van een neuritis optica onder behandeling met ethambutol dient de medicatie best stopgezet te worden. De schade is gewoonlijk reversibel bij het onderbreken van de behandeling.

Sfingosine-1-fosfaat (S1P) receptor modulatoren

Ongewenste effecten

Sfingosine-1-fosfaat (S1P) receptor modulatoren (bv. fingolimod, ponesimod, siponimod etc.) worden gebruikt ter preventie van exacerbaties bij multiple sclerose. S1P receptor modulatoren kunnen aanleiding geven tot het ontstaan van maculair oedeem bij ongeveer 0,4%-1,8% van de patiënten (afhankelijk van het gebruikte product). Dit ontstaat vaak binnen 3-6 maanden na de start van de behandeling. De klachten zijn voornamelijk wazig zicht, moeite met lezen en het ontstaan van visuele vervormingen. Deze ongewenste effecten zijn dosisafhankelijk³.

Voorbeschikkende factoren en contra-indicaties

Patiënten met een voorgeschiedenis van uveïtis en/of patiënten met diabetes mellitus hebben een verhoogd risico op macula-oedeem.

Screening en behandeling

Volgens de SKP wordt er aangeraden om 3-4 maanden na de start van de behandeling een oftalmologisch onderzoek uit te voeren ter detectie van vroegtijdige schade.

Onderzoek dient ook te gebeuren als de patiënt tijdens de behandeling symptomen zoals verminderd zicht rapporteert. Het is niet onderzocht of voortzetting van een behandeling met S1P receptor-modulatoren bij ontstaan van macula-oedeem veilig is. Daarom wordt het aanbevolen de behandeling te

staken bij het ontwikkelen van macula-oedeem. De klachten verdwijnen gewoonlijk na stopzetten van de behandeling en kunnen eventueel behandeld worden met een lokale anti-inflammatoire behandeling onder de vorm van oogdruppels op basis van corticosteroïden of NSAID's. Het al dan niet herstarten van de behandeling na resolutie van het macula-oedeem dient met de behandelend arts en de patiënt bekeken te worden.

Proteïnekinase-inhibitoren (MEK-inhibitoren)

Ongewenste effecten

Proteïne kinase inhibitoren zijn (orale) geneesmiddelen die gebruikt worden bij veel verschillende vormen van oncologische en auto-immune pathologie (Zie Repertorium 13.2.2). Er zijn heel veel subgroepen.

Retinopathie is geassocieerd met verschillende producten uit de groep proteïnekinase-inhibitoren (BRAF-inhibitoren, MEK-inhibitoren etc.)²². MEK-inhibitoren vragen speciale aandacht vanwege de hoge prevalentie aan oculaire symptomen bij gebruik van deze middelen: de incidentie van oculaire ongewenste effecten kan oplopen tot 90% inclusief asymptomatische patiënten (Zie Repertorium 13.2.2.8). Maar ook bij andere proteïne-kinase-inhibitoren is bevragen van oogklachten belangrijk.

Volgende effecten werden al gerapporteerd: verminderde gezichtsscherpte, gezichtsveldafwijkingen, droge ogen, ooglidafwijkingen, vena retina occlusie, retinopathie³.

Screening en behandeling

Er wordt geen systematische screening ter opsporing van MEKAR aanbevolen. Bij ontstaan van klachten zoals verminderd of wazig zicht is oftalmologische beoordeling aanbevolen. Indien er sprake is van een MEKAR kan, afhankelijk van de ernst, dosisreductie, tijdelijke onderbreking of stopzetten van de medicatie noodzakelijk zijn.

Tamoxifen

Ongewenste effecten

Gebruik van tamoxifen is geassocieerd met het ontstaan van retinale afzettingen, macula oedeem en retinopathie. Deze retinale beschadiging kan leiden tot verminderde gezichtsscherpte en kleurenvisie.

Voorbeschikkende factoren en contra-indicaties

Bij een pre-existente maculaire aandoening, kan er gestart worden met tamoxifen maar moet er oftalmologische screening tijdens de behandeling gebeuren (zie verder).

Screening en behandeling

De nood aan screening wordt bepaald op basis van de dosering, behandelduur en aanwezigheid van een pre-existente maculaire aandoening³.

- Zonder vooraf bestaande maculaire aandoening en bij een behandelingsduur van minder dan 5 jaar is er bij lage doses (20-40 mg/dag) geen routine screening noodzakelijk zolang er geen visusstoornissen aanwezig zijn^{24,25}.
- Bij hoge doses, behandelduur langer dan 5 jaar en/of vooraf bestaande maculaire aandoening wordt een tweejaarlijkse oftalmologische controle aangeraden²⁵.

Patiënten waarbij verminderde gezichtsscherpte en/of kleurenvisie optreedt tijdens een tamoxifen-behandeling dienen steeds een oftalmologisch onderzoek te krijgen. Na stopzetten van de medicatie verbetert de retinale beschadiging meestal. Bij afwezigheid van visusklachten en beperkte maculaire

schade, dient de medicatie niet steeds stopgezet te worden. Deze beslissing dient te gebeuren in overleg met de oftalmoloog en oncoloog.

Vitamine A en isotretinoïne

Ongewenste effecten

Overdosering van vitamine A kan leiden tot hoofdpijn, duizeligheid, verhoogde intracranieële druk, braken, papiloedeem.

Zeer zelden kan gebruik van isotretinoïne leiden tot verstoord kleurenzicht, nachtblindheid, keratitis, fotofobie, papiloedeem (als teken van benigne intracranieële hypertensie).

Voorbeschikkende factoren en contra-indicaties

Er is een verhoogd risico op hypervitaminose A bij gelijktijdig gebruik van vitamine A-supplementen en isotretinoïne.

Screening en behandeling

Bij ontstaan van symptomen dient er een oftalmologische controle te gebeuren en dient de medicatie stopgezet te worden.

Samenvattende tabel

Deze tabel is een samenvatting van alle oogpathologieën die besproken werden in de reeks “oculaire ongewenste effecten van systemische medicatie”. De tabel kan helpen om bij het ontstaan van bepaalde klinische symptomen, snel een inzicht te verwerven over mogelijk verantwoordelijke medicatie en daaropvolgend een adequate behandelstrategie te organiseren. Deze lijst is niet exhaustief en vermeldt niet alle systemische medicatie die oculaire symptomen kan veroorzaken. Het is aangewezen om steeds specialistisch advies in te winnen alvorens een strategie voor opvolging te bepalen.

Ziektebeeld	Klachten/ verloop ziekte	Oorzakelijk geneesmiddel	Beleid
Floppy iris syndroom	De iris die mobiel wordt tijdens cataractchirurgie. Meer risico op beschadiging van de iris tijdens de operatie.	Alfa-1-blokkers	Preventie: Communicatie met oogchirurg voorafgaand aan de operatie zodat de chirurg voorzorgen kan nemen tijdens de operatie.
Cataract (versnelde progressie)	Progressief vertroebeld en wazig zicht met soms lichtverstrooiing (bijvoorbeeld tijdens het autorijden).	Corticosteroiden Allopurinol	Beleid bij klachten: Doorverwijzing voor oftalmologische controle.
Acuut glaucoom	Pijn in het oog, halo's rond lichten, misselijkheid en overgeven.	Medicatie met anticholinerge eigenschappen Corticosteroiden	Beleid bij klachten: Dringende doorverwijzing voor oftalmologische controle.

Corneale aandoeningen	Algemeen: Fotofobie, vreemd lichaam gevoel, pijn in het oog, wazig zicht, droge ogen. Bij keratitis: ook rood oog.	Amiodaron (keratopathie) Medicatie met anticholinerge eigenschappen (droge ogen) (Hydroxy)chloroquine Bisfosfonaten (keratitis) Fenothiazinen Isotretinoïne/ vitamine A (droge ogen)	Beleid bij klachten: <ul style="list-style-type: none"> • Dringende doorverwijzing voor oftalmologische controle bij vermoeden keratitis of corneaal oedeem. • Bij andere aandoeningen: doorverwijzing voor oftalmologische controle bij hinderlijke symptomen.
Inflammatoire beelden (bv. uveïtis, scleritis)	Fotofobie, wazig zicht, pijn in het oog, floaters, rood oog.	Bisfosfonaten	Beleid bij klachten: Dringende doorverwijzing voor oftalmologische controle.
Retinopathie (en maculopathie)	Beeldvervorming, centraal scotoom, wazig zicht, moeite met lezen, gezichtsvelddefecten.	Digoxine Glitazonen (en maculopathie) Semaglutide (en maculopathie) (Hydroxy)chloroquine (en maculopathie) Vigabatrine S1P receptor modulatoren (macula oedeem) MEK-inhibitoren Tamoxifen	Screening: Tamoxifen, (hydroxy)chloroquine, fingolimod, vigabatrine. Beleid bij klachten: Doorverwijzing voor oftalmologische controle bij symptomen.
Opticus neuropathie	Verstoord kleurenzicht, desaturatie van rood, wazig zicht, gezichtsvelddefecten.	Amiodaron Tadalafil, sildenafil (PDE-5 inhibitoren) Ethambutol	Screening: Ethambutol, amiodaron. Beleid bij klachten: Doorverwijzing voor oftalmologische controle bij PDE-5 inhibitoren, amiodaron en ethambutol.
Intracranieële hypertensie	Misselijkheid, overgeven en hoofdpijnaanvallen 's ochtends.	Tetracycline Vitamine A/ isotretinoïne	Beleid bij klachten: Dringende doorverwijzing voor oftalmologische controle.

Bronnen

- 1 Eye-diagram_no_circles_border. Chabacano; https://commons.wikimedia.org/wiki/File:Eye-diagram_no_circles_border.svg CC BY-SA 3.0
- 2 Renard D, Rubli E, Voide N, Borruat FX, Rothuizen LE. Spectrum of digoxin-induced ocular toxicity: a case report and literature review. *BMC Res Notes*. 2015;8:368. doi:10.1186/s13104-015-1367-6
- 3 Ahmad R, Mehta H. The ocular adverse effects of oral drugs. *Australian Prescriber*. 2021;44(4):129. doi:10.18773/austprescr.2021.028
- 4 Mindel JS. Amiodarone and optic neuropathy. *Am Heart J*. 2008;156(3):411-413. doi:10.1016/j.ahj.2008.05.007
- 5 Wang AG, Cheng HC. Amiodarone-Associated Optic Neuropathy: Clinical Review. *Neuroophthalmology*. 2016;41(2):55-58.

Published 2016 Nov 18. doi:10.1080/01658107.2016.1247461

6 Cheng HC, Yeh HJ, Huang N, Chou YJ, Yen MY, Wang AG. Amiodarone-Associated Optic Neuropathy: A Nationwide Study. *Ophthalmology*. 2015;122(12):2553-2559. doi:10.1016/j.ophtha.2015.08.022

7 Gower EW, Lovato JF, Ambrosius WT, et al. Lack of Longitudinal Association Between Thiazolidinediones and Incidence and Progression of Diabetic Eye Disease: The ACCORD Eye Study. *American Journal of Ophthalmology*. 2018;187:138-147. doi:10.1016/j.ajo.2017.12.007

8 Marso SP, Bain SC, Consoli A, et al. Semaglutide and Cardiovascular Outcomes in Patients with Type 2 Diabetes. *N Engl J Med*. 2016;375(19):1834-1844. doi:10.1056/NEJMoa1607141

9 Wang F, Mao Y, Wang H, Liu Y, Huang P. Semaglutide and Diabetic Retinopathy Risk in Patients with Type 2 Diabetes Mellitus: A Meta-Analysis of Randomized Controlled Trials. *Clin Drug Investig*. 2022;42(1):17-28. doi:10.1007/s40261-021-01110-w

10 Rybelsus® EPAR – Public assessment report. First published: 27/05/2020. Last updated: 27/07/2020. EMA/95374/2020. https://www.ema.europa.eu/en/documents/assessment-report/rybelsus-epar-public-assessment-report_en.pdf

11 Laties AM. Vision disorders and phosphodiesterase type 5 inhibitors: a review of the evidence to date *Drug Saf*. 2009;32(1):1-18. doi:10.2165/00002018-200932010-00001

12 Hydroxychloroquine and Chloroquine Retinopathy Monitoring Guideline and Recommendations 2020. The Royal College of Ophthalmologists. Accessed March 24, 2022. <https://www.rcophth.ac.uk/resources-listing/2609/>

13 Marmor MF, Hu J. Effect of disease stage on progression of hydroxychloroquine retinopathy *JAMA Ophthalmol*. 2014;132(9):1105-1112. doi:10.1001/jamaophthalmol.2014.1099

14 Hilton EJR, Hosking SL, Betts T. The effect of antiepileptic drugs on visual performance *Seizure - European Journal of Epilepsy*. 2004;13(2):113-128. doi:10.1016/S1059-1311(03)00082-7

15 Bekkelund SI, Lilleng H, Tønseth S. Gabapentin may cause reversible visual field constriction *BMJ*. 2006;332(7551):1193.

16 Kälviäinen R, Nousiainen I. Visual field defects with vigabatrin: epidemiology and therapeutic implications. *CNS Drugs*. 2001;15(3):217-230. doi:10.2165/00023210-200115030-00005

17 Wild JM, Ahn H, Soek B, Baulac M, et al. Vigabatrin and Epilepsy: Lessons Learned *Epilepsia*. 2007;48(7):1318-1327. doi:10.1111/j.1528-1167.2007.01133.x

18 Digre KB. Not so benign intracranial hypertension. *BMJ*. 2003;326(7390):613-614. doi:10.1136/bmj.326.7390.613

19 Lochhead J, Elston JS. Doxycycline induced intracranial hypertension. *BMJ*. 2003;326(7390):641-642.

20 Intracranieële hypertensie met ernstige en blijvende visusdaling en gezichtsvelduitval na gebruik van orale tetracycline | Nederlands Tijdschrift voor Geneeskunde. Accessed April 13, 2022. <https://www.ntvg.nl/artikelen/intracranieele-hypertensie-met-ernstige-en-blijvende-visusdaling-en-gezichtsvelduitval-na>

21 Chan RYC, Kwok AKH. Ocular toxicity of ethambutol. *Hong Kong Med J* 2006; 12: 56-60. (PubMed id:16495590)

22 Fortes BH, Tailor PD, Dalvin LA. Ocular Toxicity of Targeted Anticancer Agents *Drugs*. 2021;81(7):771-823. doi:10.1007/s40265-021-01507-z

23 Méndez-Martínez S, Calvo P, Ruiz-Moreno O, et al. Ocular adverse events associated with MEK inhibitors *Retina*. 2019;39(8):1435-1450. doi:10.1097/IAE.0000000000002451

24 Heier JS, Dragoo RA, Enzenauer RW, Waterhouse WJ. Screening for ocular toxicity in asymptomatic patients treated with tamoxifen. *Am J Ophthalmol*. 1994;117(6):772-775. doi:10.1016/s0002-9394(14)70321-6

25 Therssen R, Jansen E, Leys A, Rutten J, Meyskens J. Screening for Tamoxifen Ocular Toxicity: A Prospective Study *European Journal of Ophthalmology*. 1995;5(4):230-234. doi:10.1177/112067219500500406

Martindale: The complete drug reference. Laatste keer gecontroleerd op 08/03/2022.

Farmacotherapeutisch Kompas: Laatste keer gecontroleerd op 29/03/2022.

BNF: Laatste keer gecontroleerd op 08/03/2022

Colofon

De *Folia Pharmacotherapeutica* worden uitgegeven onder de auspiciën en de verantwoordelijkheid van het *Belgisch Centrum voor Farmacotherapeutische Informatie* (Centre Belge d'Information Pharmacothérapeutique), vzw erkend door het Federaal Agentschap voor Geneesmiddelen en Gezondheidsproducten (FAGG).

De informatie die verschijnt in de *Folia Pharmacotherapeutica* mag niet overgenomen worden of verspreid worden zonder bronvermelding, en mag in geen geval gebruikt worden voor commerciële of publicitaire doeleinden.

Hoofdredactie: (redactie@bcfi.be)

T. Christiaens (Universiteit Gent) en
J.M. Maloteaux (Université Catholique de Louvain).

Verantwoordelijke uitgever:

T. Christiaens - Nekkersberglaan 31 - 9000 Gent.